

# Functionele diagnostiek en behandeling van loopstoornissen na CVA; motorische controle van het paretische been

*Namens de werkgroep lopen na CVA*

Dr. Judith Fleuren, Revalidatiearts, Roessingh, Centrum voor Revalidatie, Enschede

Prof. dr. Sander Geurts; Hoogleraar Revalidatiegeneeskunde, Afdeling Revalidatie, Radboudumc en Sint Maartenskliniek, Nijmegen

Dr. Marc Nederhand, Revalidatiearts, Roessingh, Centrum voor Revalidatie, Enschede

Prof. dr. Jaap Buurke, Hoogleraar Technologisch ondersteunde analyse van het menselijk bewegen, Universiteit Twente, afd. Biomedische signalen en systemen, Enschede; Roessingh Research and Development, Enschede

Dr. Jorik Nonnekes, Revalidatiearts, Afdeling Revalidatie, Radboudumc en Sint Maartenskliniek, Nijmegen

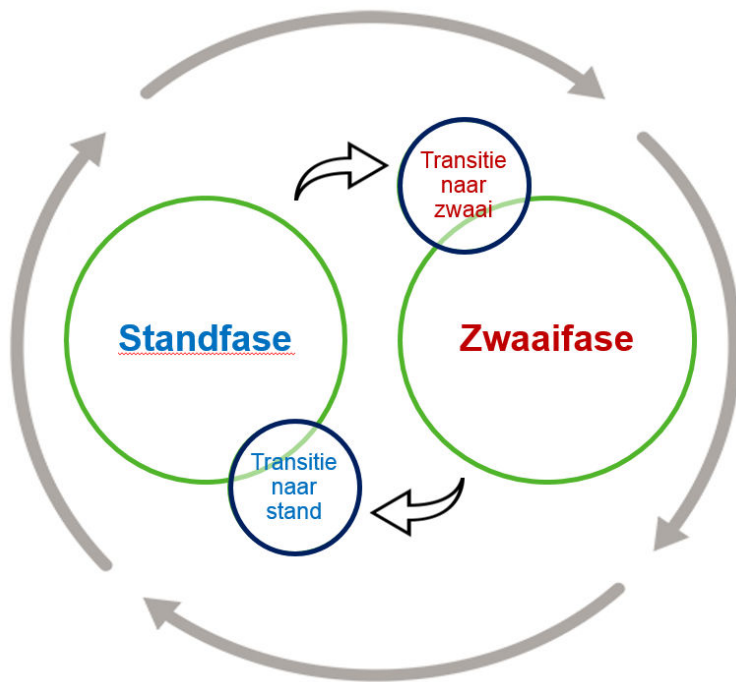
## **Correspondentie**

[J.Fleuren@Roessingh.nl](mailto:J.Fleuren@Roessingh.nl)

Zoals besproken in het artikel *'Herstel van loopvaardigheid na een CVA - een theoretisch framework'* van deze uitgave, wordt de loopvaardigheid na een CVA bepaald door zowel balanscontrole als de motorische controle van het paretische en het niet-paretische been. In het artikel *'Training ter verbetering van balans en loopvaardigheid na CVA'* werden de diagnostiek en behandeling van gestoorde balanscontrole besproken. In dit derde en laatste artikel bespreken we de motorische controle van het paretische been en veel voorkomende afwijkingen van het normale looppatroon die na een CVA gezien worden. Vervolgens bespreken we mogelijke behandelopties.

## **Afwijkingen in het gangbeeld na CVA**

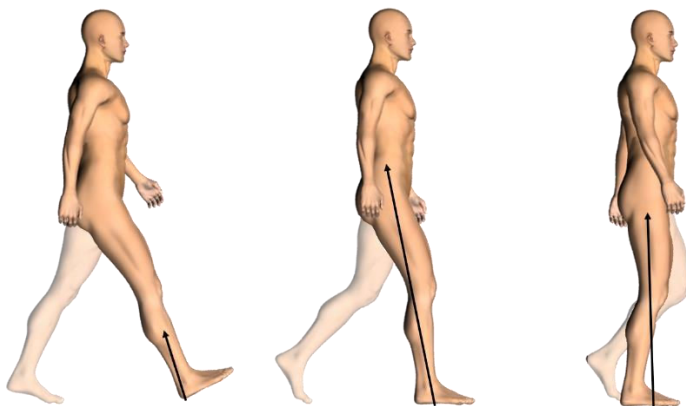
Voor klinische doeleinden hebben we ervoor gekozen om ons te beperken tot vier fasen van de gangcyclus, te weten de standfase, de zwaai fase, en de twee transitiefasen daartussen. Per fase wordt eerst het normale looppatroon kort beschreven. Vervolgens worden de mogelijke afwijkingen daarvan bij CVA-patiënten per gewrichtsniveau besproken.



Figuur 1: weergave van de loopcyclus in vier fasen

### 1. Transitie van zwaai- naar standfase en de standfase

In de transitie van de zwaifase naar standfase wordt het 'zwaaibeen' voorbereid op adequate voetplaatsing en gewichtname. Bij een normaal looppatroon is er bij het eerste contact met de grond sprake van hielcontact, met de enkel in een neutrale positie. De knie is vrijwel gestrekt en de heup is geflecteerd. De knie maakt tijdens de belastingsfase ('loading response') een kleine flexiebeweging ten behoeve van schokabsorptie, en de enkel een plantairflexiebeweging ('1<sup>e</sup> rocker'). Er is sprake van een bipedale fase, omdat de contralaterale voet nog niet van de grond is. De voet heeft hierna volledig contact met de ondergrond, en op dit moment zal het contralaterale been starten met de zwaifase. Gedurende de standfase treedt er vervolgens dorsaalflexie in de enkel op ('2<sup>e</sup> rocker'), totdat de hiel van de grond komt en de voet verder afwikkelt over de MTP-lijn ('3<sup>e</sup> rocker'). Op heup- en knieniveau vindt extensie plaats, waarbij de externe krachtmomenten rond knie en heup zo klein mogelijk worden gehouden. Op deze manier wordt het lichaam optimaal ondersteund (stabiliteit) en wordt progressie van het lichaamsswaartepunt over het standbeen mogelijk gemaakt om snelheid van lopen te behouden.



Figuur 2: Transitie van zwaai- naar standfase en standfase

### *1.1 Afwijkingen op enkel- en voetniveau*

Een spits-varus-voet (pes equinovarus) wordt vaak gezien na een CVA. Een pes equinovarus leidt tijdens de transitie van zwaai- naar standfase tot een abnormaal eerste contact met de grond en - indien persistent in de standfase – ook tot een verminderde stabiliteit en beperkte progressie over het standbeen.

Pes equinovarus ontstaat in de achtervoet door een disbalans in het sagittale vlak (equinus) en frontale vlak (varus). De disbalans kan ontstaan door 1) myogene of artrogene bewegingsbeperkingen (contracturen), 2) spasticiteit, of 3) spierzwakte. Vaak betreft het een combinatie van deze drie factoren. Verkorting van de triceps surae (m. gastrocnemius en m. soleus) resulteert in een structurele pes equinus. Een additionele verkorting van de m. tibialis posterior leidt tot een structurele pes equinovarus. Spasticiteit van de m. triceps surae resulteert in een dynamische pes equinus, en additionele spasticiteit van de m. tibialis posterior in een dynamische pes equinovarus. De kracht van de dorsaalflexoren is vaak zwak na een CVA, hetgeen ook resulteert in een dynamische pes equinus in de zwaai fase. Vaak zijn de mediale voetheffers (m. tibialis anterior en m. extensor hallucis longus) relatief sterker dan de laterale voetheffers (m. extensor digitorum longus en m. peroneus tertius), waardoor de voet een dynamische varusstand vertoont in de zwaai fase en de transitiefase naar stand. Ter anticipatie op de (dreigende) instabiliteit door voorvoetlanding (evt. in combinatie met landing op de laterale zijde van de voet) wordt de staplengte vaak verkort door verminderde knie-extensie en reductie van heupflexie gedurende de transitie van zwaai- naar standfase, en wordt de voet zo geplaatst dat er een verbreed gangspoor ontstaat.<sup>1</sup>

Na een CVA kunnen ook afwijkingen aan de voorvoet en tenen ontstaan. Diepstand van de voorvoet (en specifiek de eerste straal) wordt regelmatig gezien en leidt tot het klinische beeld van een holvoet (pes cavus). Diepstand van de eerste straal kan gedurende de standfase secundair leiden tot varus in de achtervoet. Dit gaat vaak gepaard met klauwen van de tenen, hetgeen structureel kan zijn (t.g.v. een verkorting van korte en/of lange teenflexoren) of dynamisch (t.g.v. van spasticiteit van teenflexoren of compensatoir voor kuitspierzwaakte of sensibiliteitsstoornissen). Klauwtenen kunnen leiden tot pijnklachten of problemen bij de voetafwikkeling.

Overmatige extensie van de hallux kan optreden ten gevolge van een dystoon beeld, in welk geval de halluxextensie vaak gedurende de gehele standfase aanwezig is. Overmatige halluxextensie kan ook een compensatie zijn voor een parese van de (andere) dorsaalflexoren van de voet, in welk geval de overmatige extensie vooral gezien wordt in de transitie van zwaai naar stand, maar niet gedurende de gehele standfase.

### *1.2 Afwijkingen op knieniveau*

Op knieniveau zien we vooral secundaire stoornissen en compensatiemechanismen. Bij een rigide pes equinus leidt een initieel voorvoetcontact tot een vergroot extern extensiemoment op de knie, resulterend in verminderde progressie van de tibia in de enkel of zelfs een ongecontroleerde knie-extensie ('extensor thrust'). Dit fenomeen kan ook secundair optreden aan een dynamische pes equinus door ernstige spasticiteit van de m. triceps surae en/of een sterke extensiesynergie (het gelijktijdig aanspannen van strekspieren op meerdere gewrichtsniveaus). Persistentie of overmatige knie-extensie kan ook compensatoir worden gezien bij ernstige sensibiliteitsstoornissen of bij zwakte van de knie-extensoren.

Behalve overmatige knie-extensie kan er juist sprake zijn van versterkte knieflexie gedurende de standfase. Dit ontstaat primair ten gevolge van zwakte van de plantairflexoren. Overmatige knieflexie gedurende de standfase kan echter ook aangeleerd zijn om hyperextensie (b.v. op basis van spasticiteit van de kuitspieren of verkorting van m. gastrocnemius) te voorkomen.

In de transitie van zwaai- naar standfase kan te weinig knie-extensie worden gezien als compensatie voor dreigende instabiliteit bij pes equinovarus (zoals voorgaand beschreven). Daarnaast kan het ook een gevolg zijn van overactiviteit of ernstige verkorting van de hamstrings.

### 1.3 Afwijkingen op heup- en bekkenniveau

Tenslotte kunnen er stoornissen op heup- en bekkenniveau aanwezig zijn. Zwakte van de heupabductoren kan resulteren in het overmatig zakken van het bekken aan de contralaterale zijde ('teken van Trendelenburg') en een compensatoir versterkte homolaterale lateroflexie van de romp ('teken van Duchenne'). Een ernstige heupflexiedeformiteit resulteert in verminderde heupextensie, vooroverkanteling van het bekken, en ter compensatie in een versterkte lumbale lordose.

#### Casus

**Anamnese:** Op de polikliniek komt een 56-jarige man die 10 maanden geleden een ischemisch CVA van de rechter hemisfeer heeft doorgemaakt. Hij loopt korte afstanden zonder loophulpmiddel. Zijn probleem is dat hij 's nachts het risico loopt om te zwikken als hij op blote voeten naar het toilet loopt.

**Lichamelijk onderzoek:** Geen selectieve aanspanning van m. tibialis anterior of voetevertoren links, wel een positieve confusientest (duidend op patroonmatig bewegen). Bij maximale aanspanning van de m. tibialis anterior in een flexiesynergie een kracht van MRC graad 4. Bij een eerste observatie van het lopen in de spreekkamer wordt vlak voor landing van de linker voet inversie gezien.

**Vraagstelling gangbeeldanalyse:** Hoe is het lopen op blote voeten te verbeteren teneinde verzwikken te voorkomen?

**Gangbeeldanalyse:** Bij de 3D gangbeeldanalyse (inclusief voetmodel en EMG-metingen van meerdere spieren) is de achtervoet gedurende de gehele zwaafase in varus met devarisering na gewichtsname. De voetheffing is verminderd, vooral aan het einde van de zwaafase. Het EMG-onderzoek laat normale aanspanning zien van de m. tibialis anterior in het eerste deel van de zwaafase op het moment dat de voet in varus gaat; de activiteit vermindert sterk tegen het einde van de zwaafase. De m. extensor digitorum longus laat continu een verminderde activiteit zien.

**Advies gangbeeldanalyse:** Behandeling dient gericht te zijn op het verminderen van de varuskanteling van de achtervoet. Daarvoor zijn twee technieken in te zetten: een split anterior tibial tendon transfer (SPLATT) of een tarsale fusie (voor uitleg technieken zie tekst).

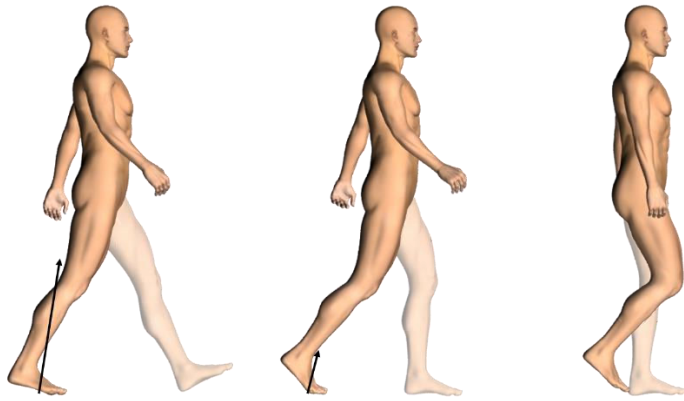
**Beleid:** Er wordt besloten tot een SPLATT.

**Evaluatie:** Een postoperatieve 3D gangbeeldanalyse laat een neutrale stand van de achtervoet zien en voldoende voetheffing om op een vlakke voet te landen. Patiënt meldt dat hij 's nachts nu veilig naar het toilet kan gaan.

## 2. Transitie van stand- naar zwaafase en de zwaafase

In deze transitiefase is er eveneens sprake van een bipedale fase, waarin het lichaamsgewicht weer wordt overgedragen naar het contralaterale been. In de transitiefase van stand- naar zwaafase wordt het standbeen voorbereid op een voorwaartse zwaabeweging met voldoende afstand van de voet tot de ondergrond (klaring of 'foot clearance'). Dit gebeurt door een actieve en krachtige plantairflexiebeweging in het bovenste spronggewricht als gevolg van concentrische activiteit van de m. triceps surae ten behoeve van propulsie ('push-off'). Deze push-off draagt – samen met een 'pull-off' vanuit de heupflexoren – niet alleen bij aan de voorwaartse propulsie van het lichaamswaartepunt, maar ook aan de inzet van de knieflexie. Deze knieflexie draagt - samen met de enkeldorsaalflexie die volgt op de afzet – bij aan voldoende voetklaring.

In de zwaafase wordt het been naar voren gebracht ter voorbereiding op een nieuwe standfase. Voor een acceptabele loopsnelheid is voldoende staplengte beiderzijds van belang.



Figuur 3: Transitie van stand- naar zwaai fase en zwaai fase

### 2.1 Afwijkingen op enkel- en voetniveau

Bij CVA-patiënten kan er in deze transitiefase sprake zijn van onvoldoende actieve plantairflexiebeweging in de enkel. Dit is vaak een aanwijzing voor zwakte van de kuitspieren, met als gevolg verminderde propulsie. Secundair is er vaak sprake van verminderde knie- en heupflexie, waardoor een zwakke push-off indirect ook kan leiden tot klaringsproblemen.

In de zwaai fase wordt vaak overmatige plantairflexie in de enkel gezien. Deze kan structureel of dynamisch zijn. Bij een structurele oorzaak is er sprake van verkorting van de m. soleus en/of gastrocnemius. Bij een dynamische oorzaak is er meestal sprake van parese van de voetheffers, al dan niet in combinatie met overactiviteit van de plantairflexoren. Compensatoir hieraan kan 'vaulting' (actieve plantairflexie van de enkel van het contralaterale been) en/of circumductie van het zwaai been optreden.

Naast een equinusstand kan er in de zwaai fase ook sprake zijn van een varusstand van de voet, meestal door een disbalans tussen mediale en laterale voetheffers. De invloed van een varusstand op de voetklaring is in het algemeen gering.

In de transitie van stand- naar zwaai fase kunnen klauwtenen de voetafwikkeling beperken, doordat de 3<sup>e</sup> rocker minder goed plaats vindt. De oorzaak van klauwtenen kan structureel zijn (als gevolg van spierverskorting) of dynamisch (als gevolg van spasticiteit of als compensatie bij ervaren instabiliteit). Teenklauwen kan ook leiden tot verminderde knieflexie tijdens de transitie naar zwaai fase, door een versterkt extern extensiemoment op de knie (i.p.v. een extern flexiemoment). In de zwaai fase leidt het klauwen van de tenen over het algemeen minder tot problemen, ofschoon het wel de actieve voetheffing kan antagoneren.

Soms wordt overmatige extensie van de hallux gezien in de zwaai fase. De oorzaak hiervan kan compensatie zijn voor zwakte van andere voetheffers zijn of dystonie (zie voor).

### 2.2 Afwijkingen op knieniveau

Onvoldoende knieflexie is het belangrijkste probleem op knieniveau in de zwaai fase. Veel voorkomende oorzaken zijn: onvoldoende push-off (zie enkel- en voetniveau), onvoldoende pull-off (zie heupniveau) of een extern extensiemoment op de knie tijdens de transitiefase (zie voorgaand). Dit leidt tot onvoldoende (inzet van) knieflexiebeweging in de transitie van stand- naar zwaai fase. Een andere mogelijke oorzaak is overactiviteit c.q. spasticiteit van de knie-extensoren. Normaal gesproken zijn de vastusspieren niet actief in de transitie van stand- naar zwaai fase en laat de m. rectus femoris rond deze transitie een fysiologische burst zien welke dient om de knieflexiebeweging af te remmen en mogelijk ook om energie te verplaatsen naar proximaal ten behoeve van de heupflexie. Indien er echter sprake is van overactiviteit van de m. rectus femoris of abnormale activiteit van de vastusspieren, dan heeft dit een remmend effect op de knieflexie en wordt gesproken van 'stiff knee gait'.

Compensatoir aan iedere vorm van verminderde knieflexie kan vaulting van het contralaterale been en/of circumductie van het zwaaibeen worden gezien (zie voorgaand).

### 2.3 Afwijkingen op heup- en bekkenniveau

Onvoldoende heupflexiebeweging in de zwaafase is meestal het gevolg van zwakte van de heupflexoren. Overmatige exorotatiebeweging vanuit de heup kan secundair zijn aan deze zwakte met als doel de heupadductoren in te zetten voor de pull-off. Heupexorotatie kan ook een compensatie zijn voor voetafwikkelproblemen (b.v. als gevolg van verkorting en/of spasticiteit van de kuitspieren en/of teenflexoren), waardoor de afwikkelrichting versterkt over de mediale voorvoet plaatsvindt. Een enkele keer zal er als compensatie juist sprake zijn van afwikkeling over de laterale voorvoet.

Circumductie is vaak meer een heffing van het bekken aan de zijde van het zwaaibeen ('pelvic hike') dan een actieve abductie van het zwaaibeen in de heup, en wordt vooral gezien bij patiënten met een dominant extensiepatroon in het aangedane been.

Op bekken- en rompniveau worden ook andere compensatiemechanismen gezien, zoals overmatige achteroverkanteling van het bekken (ondersteunend aan de heupflexie om het been naar voren te zwaaien), overmatige retractie (achterwaartse rotatiestand) van het bekken aan de aangedane zijde (eveneens voor inzet van de heupadductoren bij heupflexorzwakte), of homolaterale lateroflexie van de romp (zie voorgaand).

#### Casus

**Anamnese:** De eerder genoemde patiënt komt een jaar na de operatie van de linker voet weer terug op de polikliniek met een nieuw probleem: hij merkt bij langere afstanden lopen moeite om niet over zijn linker voet te struikelen, vooral als hij vermoeid raakt. Er volgt een nieuwe analyse.

**Lichamelijk onderzoek:** Bij een eerste observatie in de spreekkamer valt op dat gedurende de hele zwaafase er verminderde knieflexie is aan de linkerzijde, in combinatie met circumductie. De PRPM (Perceived resistance to Passive Movement test) voor de knie-extensoren is graad 1. Tenenstand op links lukt 4-5 keer met veel moeite, duidend op verminderde kracht van de kuitmusculatuur. De heupflexiekracht bedraagt MRC graad 4.

**Vraagstelling gangbeeldanalyse:** Wat is de verklaring voor de stiff knee gait en is behandeling met botuline neurotoxine (BoNT) van de m. rectus femoris geïndiceerd?

**Gangbeeldanalyse:** Herhaling van de 3D gangbeeldanalyse (inclusief EMG metingen van meerdere spieren) laat een verminderde maximale kniehoek zien van 37° tijdens de zwaafase. De enkelplantairflexie tijdens preswing bedraagt 10°. Er is een verlengde aanspanning te zien van de m. rectus femoris van preswing tot midswing. Er is tevens een verminderde push-off power aan de aangedane zijde.

**Advies gangbeeldanalyse:** De stiff knee gait is te verklaren door een combinatie van verminderde push-off en spastische activiteit van de m. rectus femoris. Het advies is om de m. rectus femoris te behandelen met BoNT.

**Beleid en evaluatie:** Na neuromusculaire blokkade van de m. rectus femoris met BoNT wordt bij video-analyse een verbetering in de maximale kniehoek van 37° (pre) naar 49° (post) gezien, en tevens minder compensatoire circumductie. Er wordt besloten tot een transfer van m. rectus femoris naar de m. gracilis. Een postoperatieve 3D gangbeeldanalyse laat een verbetering zien van maximale kniehoek van 37° (pre) naar 55° (post), met additionele effecten conform de behandeling met BoNT. Dit resulteert in een verdubbeling van de loopafstand voordat vermoeidheid optreedt, zodat een wandeling door de stad goed is vol te houden.

#### Behandeling

Voor verbetering van loopvaardigheid hangt de keuze van behandeling mede af van de fase na CVA. Zoals besproken in het eerste en tweede artikel van deze uitgave, ligt de focus in de eerste maanden na een CVA doorgaans op balanstraining.

Naast balanstraining leidt ook gerichte functionele spierkrachttraining van het paretische been (evt. in combinatie met training van het aerobe uithoudingsvermogen) tot aantoonbare verbetering van loopvaardigheid.<sup>2</sup> Daarnaast dient er aandacht te zijn voor behoud van enkelmobiliteit, waarbij het geen verschil maakt of er een statafel of een nachtspalk wordt gebruikt. Geadviseerd wordt een enkel-voet-orthese (EVO) uit te proberen bij patiënten bij wie een veilige en/of efficiënte loopvaardigheid wordt belemmerd door een (dynamische) equinus- of equinovarusstand tijdens de zwaafase of ter ondersteuning van de kniecontrole tijdens de standfase. Dit kan al in de eerste weken na CVA worden toegepast, om daarmee het vaardigheidsherstel te vergemakkelijken.<sup>3</sup> Daarnaast wordt gesteld dat het gebruik van loophulpmiddelen ten goede komt aan de veiligheid, zelfstandigheid en de efficiëntie van het lopen en het zelfvertrouwen bij patiënten met een CVA. Het verdient de voorkeur om in de mobilisatiefase (tot ca. 6 maanden na CVA) te kiezen voor reversibele behandelopties. Naast bovengenoemde trainingsinterventies, EVOs of schoenaanpassingen, kan ook gedacht worden aan focale spasticiteitsbehandeling. Na grofweg 6 maanden (chronische fase) zijn er ook chirurgische behandelopties. Chirurgische behandelopties kunnen bestaan uit benige chirurgie (bijvoorbeeld een artrodese) en/of uit weke delenchirurgie (verlenging, tenotomie, transfer van een pees of spierpeescomplex, of het selectief doornemen van zenuwtakjes). In alle gevallen dient de behandeling erop gericht te zijn om de voorwaarden voor het lopen te verbeteren,<sup>4</sup> bijvoorbeeld een verbetering van de stand van de voet voor optimale prepositionering en standstabiliteit.

#### *Pes equinus/equinovarus*

Zoals hierboven beschreven ontstaat pes equinus/equinovarus door een disbalans rondom het bovenste spronggewricht en de achtervoet. De behandelingen van pes equinovarus kennen een duidelijke hiërarchie en kunnen voor een groot deel al in de vroege revalidatiefase worden toegepast: primair worden behandel mogelijkheden onderzocht voor eventuele contracturen, dan voor eventuele spasticiteit, en tenslotte wordt spierzwakte als oorzaak voor de pes equinus/equinovarus behandeld of gecompenseerd.<sup>5</sup> Indien er sprake is van een relatief milde structurele pes equinovarus, dan kan gestart worden met dagelijkse intensieve rekoefeningen. Bij additionele spasticiteit kan aanvullend focale spasmolyse worden verricht. Indien intensief rekken niet het gewenste effect heeft, of bij een meer uitgesproken pes equinovarus, moet na 6 maanden een chirurgische interventie overwogen worden. Als zowel m. gastrocnemius als m. soleus verkort zijn, is een percutane Achillespees verlenging geïndiceerd. Als alleen de gastrocnemius verkort is, dan is een fasciotomie van de gastrocnemius ('gastroc slide') afdoende. Het bijkomende voordeel van deze interventies is dat eventueel bijkomende spasticiteit van de plantairflexoren na de operatie vaak vermindert, doordat bij meer lengte van het spierpeescomplex de drempel voor het optreden van rekreflexactiviteit hoger wordt. Eventueel kan verlenging door middel van gipsredressie nog een tussenstap zijn, al dan niet in combinatie met een (neuro)musculaire blokkade.

Als naast een structurele pes equinus ook sprake is van een structurele varus, dan worden bovenstaande chirurgische interventies gecombineerd met een (standscorrigerende en stabiliserende) voetwortelartrodese, waarvan de uitgebreidheid individueel bepaald wordt. Pre- en peroperatief dient er geëvalueerd te worden of de teenflexoren ook verkort zijn. In dat geval is een additionele release van de teenflexoren geïndiceerd. Bij een structurele flexiestand van de interfalangeale gewrichtjes van de tenen kan het nodig zijn om ook een resectie of artrodese van deze gewrichtjes uit te voeren.

Een varus die secundair is aan diepstand van de mediale voorvoet kan ook chirurgisch gecorrigeerd worden, bijvoorbeeld door een oprichtingsosteotomie van de eerste straal (als de diepstand van de eerste straal structureel is) of door correctie van klauwstand van de grote teen. Als een chirurgische interventie gecontra-indiceerd is, kan orthopedisch schoeisel overwogen worden met als doel om de pes equinovarus (inclusief afwijkingen in de voorvoet) in de schoen zo goed mogelijk op te vangen.

Als hinderlijke contracturen behandeld of niet aanwezig zijn, dient behandeling voor mogelijk aanwezige (residuele) spasticiteit overwogen te worden. Focale spasticiteitsbehandeling heeft hierbij

de voorkeur boven systemische spasmolyse. Reversibele focale behandeling kan bestaan uit een neuromusculaire blokkade (b.v. met BoNT) of door blokkade van de nervus tibialis (b.v. met fenol). Targetspieren zijn mm. gastrocnemius, soleus, tibialis posterior en/of teenflexoren. Een meer permanent effect is mogelijk via selectieve neurotomie van de motorische takjes van de n. tibialis of door een orthopedisch ingreep. Bij een dynamische varus van de achtervoet kan dit bestaan uit een release of transfer van de tibialis posterior pees, of een vorm van voetwortelartrodese (b.v. talonaviculare artrodese). Bij spastisch klauwen van de tenen is een tenotomie van de teenflexoren mogelijk.

Tenslotte dient eventuele zwakte onderliggend aan pes equinus of equinovarus behandeld te worden. In het geval van een dynamische varus in de zwaafase, ten gevolge van disbalans tussen de mediale en laterale voetheffers, dient een chirurgische interventie overwogen te worden. Een SPLATT procedure is mogelijk bij voldoende kracht van de m. tibialis anterior (in praktijk wordt veelal een kracht van minimaal MRC 4 in flexiepatroon aangehouden) en voldoende mobiliteit in de voetwortel. Het laterale deel van de tibialis anterior pees wordt bij deze procedure verplaatst naar het cuboid of naar de peroneus tertius pees. Een alternatief is een vorm van voetwortelartrodese (b.v. talonaviculare artrodese), met name wanneer de varus in de standfase persisteert of wanneer m. tibialis anterior te weinig actief is.

Een dynamische pes equinus/equinovarus kan ook opgevangen worden door een EVO. Indien alleen opvang van overmatige plantairflexie in de zwaafase nodig is, is een orthese met dorsale kuitplaat de meest voor de hand liggende keuze. Indien ook ondersteuning van de kniecontrole gedurende de standfase gewenst is, dan zijn er twee opties: in het geval van overmatige knieflexie gedurende de standfase (vanwege zwakte van de plantairflexoren) kan een EVO met ventrale afsteuning voorgeschreven worden. In het geval van overmatige knie-extensie heeft een EVO met dorsale afsteuning de voorkeur. Functionele elektrostimulatie (FES) van de n. peroneus communis kan overwogen worden bij redelijk goede kniecontrole en voldoende dorsaalflexie in de enkel. Het voordeel van FES ten opzichte van een EVO is dat de volledige bewegingsuitslag in het bovenste spronggewricht benut kan worden. Dit kan een voordeel zijn bij het lopen, maar ook tijdens fietsen, traplopen, en hurken. Een nadeel is dat deze apparatuur (nog) niet algemeen vergoed wordt door de zorgverzekeraars.

#### *Hyperextensie van de hallux*

Hyperextensie van de hallux op basis van een dystoon beeld kan behandeld worden middels focale spasmolyse van de m. extensor hallucis longus. Voor een permanent effect kan een chirurgische interventie overwogen worden (tenotomie, verlenging of transfer van m. extensor hallucis longus, vaak in combinatie met een artrodese van IP-1, eventueel gecombineerd met een release van de m. flexor hallucis longus). Indien de overmatige extensie een compensatie voor voethefferszwakte is, dan wordt focale spasmolyse juist afgeraden, om de voetheffing niet verder te verzwakken. Genoemde operatieve ingreep is wel een mogelijkheid, omdat daarmee de kracht voor voetheffing grotendeels behouden blijft. Een transfer van de m. extensor hallucis longus naar bijvoorbeeld de middenvoet is dan te overwegen. Een schoenaanpassing in de vorm van voldoende ruimte voor de hallux (bij dystonie) of het dragen van een EVO (bij voethefferszwakte) is uiteraard altijd een mogelijkheid.

#### *Klauwstand van de tenen*

Indien dit problematisch is voor de patiënt (b.v. door pijn of drukplekken aan de tenen) dan bestaat behandeling uit een operatieve standscorrectie of orthopedisch schoeisel (met voldoende ruime teenbox en kunstmatige afwikkeling). Bij spasticiteit is er – naast bovengenoemde opties – BoNT-behandeling mogelijk van betrokken teenflexoren (eventueel ook diagnostisch). Indien de klauwtenen vooral compensatoir optreden bij balansverstoringen dan is een loophulpmiddel aangewezen.

#### *Onvoldoende knieflexie in zwaafase*



Behandeling hiervan is afhankelijk van de oorzaak. Tot dusver is er geen behandeling die de propulsiekracht vanuit de triceps surae kan ondersteunen of versterken, tenzij er sprake is van disuse. Voor overmatige activiteit van de m. rectus femoris kan BoNT-behandeling van deze spier worden verricht. Er kan in eerste instantie ook gekozen worden voor diagnostische behandeling met een lokaal anestheticum. Met BoNT behandeling van de vastusspieren moet men terughoudend zijn i.v.m. mogelijke vermindering van de stabiliteit in de standfase. Bij goed effect van lokale spasticiteitsbehandeling is in tweede instantie een rectus femoris transfer een mogelijkheid. Onvoldoende pull-off door heupflexiezwakte kan ondersteund worden door een Hip Flexion Assist Device (HFAD).

#### *Zwakke heupabductoren*

Zwakke van de heupabductoren kan gecompenseerd worden door het gebruik van een loophulpmiddel (b.v. een stok aan contralaterale zijde of een rollator). Training is zinvol bij aanwijzingen voor disuse als gevolg van te weinig staan en lopen.

#### **Timing en locatie van interventies**

Zoals hierboven beschreven nemen chirurgische interventies een prominente plaats in bij de behandeling van het afwijkend looppatroon na CVA. In de landelijke richtlijn spasticiteit (2017) wordt aanbevolen dat deze chirurgische interventies plaatsvinden in een gespecialiseerd centrum, waar ruime ervaring bestaat op gebied van deze chirurgie bij neurologische patiënten.<sup>6</sup> Indicatiestelling, chirurgie, nabehandeling en nazorg dienen te geschieden in een interdisciplinair team met specifieke expertise.

Voor iedere interventie, en zeker voor chirurgische interventies, moet de hulpvraag en het behandeldoel duidelijk zijn. Dit kan sterk variëren: van minder pijn, voorkómen van drukplekken, meer stabiliteit, tot de wens om op blote voeten te kunnen staan en/of lopen.

Wat betreft de timing van bovenstaande interventies heeft onderzoek aangetoond dat met een EVO al in de eerste weken na een CVA gestart kan worden, en dat dit geen nadelig effect heeft op het herstel van motorische controle of kracht van het aangedane been.<sup>3</sup> Ook focale spasticiteitsbehandeling kan al in een vroege fase plaatsvinden. Hoewel dit invasieve medisch-technische interventies betreffen, geven deze de mogelijkheid om hierna de loop- en balansvaardigheid verder te optimaliseren middels training. Chirurgische interventies kunnen plaatsvinden zodra er geen verbetering van motorische controle meer te verwachten is door functieherstel. In de regel wordt nu minimaal 6 maanden na een CVA aangehouden, maar deze termijn kan beargumenteerd ook vervroegd worden. Ondanks uitstekende ervaring in de praktijk, is wetenschappelijk bewijs van deze interventies nog schaars.

#### **Conclusie**

We bespraken hier de veelvoorkomende afwijkingen in het gangbeeld na een CVA en de behandelopties toegespitst op de gestoorde motorische controle van het aangedane been. De wetenschappelijke evidentie voor veel van deze behandelopties is vooralsnog beperkt, en moet verder onderzocht worden in toekomstige wetenschappelijke trials, met als doel om de behandeling verder te verbeteren.

#### **Referenties**

1. Nonnekes J, Kamps M, den Boer J, et al. Tarsal fusion for pes equinovarus deformity improves gait capacity in chronic stroke patients. *J Neuroeng Rehabil* 2019; **16**(1): 102.
2. KNGF-richtlijn beroerte, update 2017]. .
3. Nikamp CD, Buurke JH, van der Palen J, Hermens HJ, Rietman JS. Six-month effects of early or delayed provision of an ankle-foot orthosis in patients with (sub)acute stroke: a randomized controlled trial. *Clin Rehabil* 2017; **31**(12): 1616-24.

4. Gage JR. Gait analysis. An essential tool in the treatment of cerebral palsy. *Clinical orthopaedics and related research* 1993; (288): 126-34.
5. Nonnekes J, Benda N, van Duijnhoven H, et al. Management of Gait Impairments in Chronic Unilateral Upper Motor Neuron Lesions: A Review. *JAMA Neurol* 2018; **75**(6): 751-8.
6. [https://richtlijndatabase.nl/richtlijn/cerebrale\\_en\\_of\\_spinale\\_spasticiteit/evaluatie\\_van\\_spasticiteit.html](https://richtlijndatabase.nl/richtlijn/cerebrale_en_of_spinale_spasticiteit/evaluatie_van_spasticiteit.html)

Mede dank aan Jan Willem Louwerens, Elgun Zeegers, Margot van der Grinten en Kirsten Veenstra, orthopedisch chirurgen, voor het kritisch meelesen.